Frank Kornmann

Copyright by Quintessence Not for Publication

Sofortige provisorische Versorgung bzw. Belastung nach Sofort- und/oder Spätimplantation

Ein Beitrag zur Entscheidungsfindung in der dentalen Implantologie

Indizes
Provisorische Sofortversorgung, Sofortbelastung, Sofortimplantation, Spätimplantation, Osseointegration, Primärstabilität

Zusammenfassung
Eine ausreichende, exakt messbare Primärstabilität stellt die Grundvoraussetzung für eine komplikationsfreie Osseointegration unter Belastung dar. Die Sofort- und/oder Spätimplantation mit sofortiger provisorischer Versorgung ist eine hervorragende Möglichkeit, die ursprünglichen Strukturen des Hart- und Weichgewebes zu erhalten. Neben diesem Strukturerhalt hat eine Sofortimplantation mit provisorischer Sofortversorgung eine deutliche Reduktion der Patientenmorbidität sowie der Behandlungszeit und der Kosten zur Folge. Die bisherige Erfolgsrate ist mit der beim konventionellen Einheilmodus vergleichbar.

Frank Kornmann
Dr. med. dent.

Fachzahnarzt für Oralchirurgie
Sant' Ambrogio-Ring 39
55276 Oppenheim
E-Mail:
frank.kornmann@t-online.de

Einleitung

In der Implantologie müssen zur Entscheidungsfindung für den jeweiligen Einheilungs- bzw. Belastungsmodus sehr konkrete Voraussetzungen erfüllt sein, wobei insbesondere auf eine ausreichende Primärstabilität zu achten ist. Eine kontrollierte Primärstabilität und ein entsprechendes Patientenverhalten sind für die sofortige funktionelle Rehabilitation unter den genannten Kriterien unabdingbar[15,17]. Ein praxistaugliches Implantatsystem sollte daher alle Optionen von der Sofortbelastung über die transgingivale Einheilung bis hin zur gedeckten Einheilung beinhalten. Mikrobewegungen, d. h. minimale Dehnungen und Kompressionen des Knochens während der einer Frakturheilung vergleichbaren Osseointegration, werden jedoch als physiologisch für die Knochenheilung angesehen[2]. Eine Belastung im physiologischen Bereich stellt ein nützliches Knochentraining dar. Es muss daher bei der Sofortimplantation mit provisorischer Sofortversorgung die Gratwanderung zwischen physiologischen Minimalbewegungen und schädlichen Makrobewegungen gelingen. Die für eine Sofortversorgung erforderliche ausreichende Primärstabilität lässt sich am sichersten durch ein Schrau-

Copyright by Quintessence Not for Publication

bendesign mit Kompressionsverschraubung des Implantates erzielen[21,23].

Zahlreiche aktuelle Studien belegen, dass eine sofortige provisorische Versorgung von Implantaten möglich ist[1,4,5]. Sowohl von den Patienten als auch von den Behandlern selbst werden immer häufiger eine beschleunigte Implantatbehandlung und eine frühzeitige funktionelle Belastung der Implantate angestrebt. Bei ausreichender Makroretention der Implantate, hoher Knochendichte und polygonaler Lastverteilung können Bedingungen geschaffen werden, die auch im Fall einer Sofortbelastung der Implantate eine Osseointegration erlauben. Biomechanisch ist die Osseointegration polygonal abgestützter und verblockter Implantate mit der Frakturheilung nach einer Versorgung mit Osteosyntheseplatten unter funktioneller Belastung vergleichbar. Initial belastete Einzelzahnimplantate sind jedoch wegen der fehlenden polygonalen Lastverteilung in hohem Maße verlustgefährdet, da Überlastungen durch Makrobewegungen zu einer bindegewebigen Einscheidung führen. Für die Osseointegration initial belasteter Implantate würden daher sowohl die erzielte Primärstabilität durch ein entsprechendes Makrodesign als auch die Höhe der Belastung verantwortlich sein. Studien und klinische Erfahrungen haben gezeigt, dass transgingivale Implantate trotz einer geringen funktionellen Belastung erfolgreich osseointegrieren[2,3,11,14,18,19,21,25,26]. Aus der Versorgung von Frakturen mit Osteosyntheseplatten ist bekannt, dass Mikrobewegungen von 1.000 bis 5.000 Mikrostrains[6,7] die Knochenheilung nicht nachteilig beeinträchtigen und demnach als physiologisch für die Knochenheilung angesehen werden können. Da eine große Anlagerungsfläche des Implantates die Krafteinwirkung und damit die Möglichkeit einer mechanischen Verformung des Knochens reduziert, ist eine Implantatgeometrie mit größtmöglichem Durchmesser und idealer Oberflächenvergrößerung durch das Mikrodesign eine Voraussetzung für die Osseointegration unter Belastung[10].

Das Ziel der provisorischen Sofortversorgung von Implantaten besteht in der Verkürzung von Behandlungszeiten, indem der Patient am OP-Tag mit einem ästhetisch ansprechenden, stabilen und festsitzenden Langzeitprovisorium versorgt wird. Dabei stellt die sichere primäre Stabilität der Implantate eine Conditio sine qua non dar. Unter idealen Bedingungen ist die Sofort- und/oder Spätimplantation mit sofortiger provisorischer Versorgung ein Behandlungskonzept zum Strukturerhalt des Hart- und Weichgewebes[11,17,18,22,24].

Material und Methoden

Voraussetzung für die Erzielung einer knochenadäquaten Primärstabilität ist ein Implantat mit einem speziellen Gewindedesign mit abgestimmter Steigung der krestalen und apikalen Gewindeflächen, wie es bei unterschiedlichen Implantatsystemen vorgesehen ist. Hierdurch wird gemeinsam mit dem speziellen Kerndesign im spongiösen Bereich der weicheren Knochenklassen eine Verdichtung des Knochens nicht nur nach lateral, sondern auch in Richtung der Kortikalis erzeugt, wodurch der Eindrehwiderstand und damit die Primärstabilität erhöht werden. Dieser Vorgang wird als interne Kondensation bezeichnet. Sie bewirkt auch bei geringer Knochendichte eine beachtliche Primärstabilität. Zunächst erfolgt mit Spiralbohrern die Aufbereitung des Implantatbetts bis zum geplanten Implantatdurchmesser. Im Anschluss an diese standardisierte Bohrerfolge wird zur Anpassung der Kavität an die knöcherne Situation der Spiralbohrer krestal angewendet. Je nach Knochendichte und Kortikalisdicke kann das Implantatlager individuell aufbereitet werden. Voraussetzung für eine frühzeitige Belastung ist allerdings eine widerstandsfähige Kortikalisschicht, d. h., Knochen der Dichteklasse D4 ohne ausreichende kortikale Begrenzung lässt sich nicht sofort belasten. Hier ist nach wie vor eine Einheilzeit von ca. 4 bis 6 Monaten zu empfehlen. Die in *Hounsfield*-Einheiten gemessene Knochendichte D4 kann ca. 10-mal geringer als die Knochendichte D1 sein. Die Knochendichte D1 entspricht in Spitzenwerten dem Zahndentin[16]. Durch die interne Kondensation und die Vermeidung einer „unphysiologischen" Erhöhung des Eindrehwiderstandes im Kortikalisbereich lässt sich der Eindrehwiderstand als Maß für die Primärstabilität des Implantates auf ca. 25 bis max. 50 N(ewton)/cm definieren.

Um ein Protokoll zur Dokumentation des Eindrehwiderstandes zu erstellen, ist ein maschinelles Eindrehen des Implantates notwendig. Für die vereinfachte Implantatinsertion und die anschließende provisorische Versorgung muss einer maschinellen Insertion mit der auf dem Winkelstück montierten Einbringhilfe gegenüber der ratscheninduzierten Insertion der Vorzug gegeben werden. Durch eine stabile Verbindung zwischen Eindrehinstrument und interner Implantatverbindung der Einbringpfosten ist gewährleistet, dass das Implantat steril entnommen, sicher platziert und kraftschlüssig eingedreht werden kann. Das maschinelle Eindrehen von Implantaten erlaubt die exakte Einhaltung der vorgegebenen Eindreh-

Copyright by Quintessence Not for Publication

geschwindigkeit von 15 Umdrehungen pro Minute sowie das Ablesen des Eindrehwiderstandes am Display[24].

Kriterien für eine provisorische Sofortversorgung

Für den Einsatz von Einzelzahnimplantaten nach Extraktion oder traumatischem Verlust sind im Hinblick auf eine Sofortimplantation mit provisorischer Sofortversorgung folgende Kriterien ausschlaggebend:

- Die Alveole sollte intakt sein[12,13].
- Eine Primärstabilität von 25 N/cm ist vorläufig als unterer Grenzwert zu fordern.
- Die Knochendichte sollte D3 nicht unterschreiten. Die Dichteklasse D4 ist bei belastungsfähiger Kortikalis für eine Sofortversorgung nur mit Einschränkungen geeignet.

Eine provisorische Versorgung mit statischer und dynamischer Nonokklusion garantiert eine subkritische Belastung. Zusätzlich wird der Patient instruiert, wie Belastungsspitzen und hohe extraaxiale Belastungen vermieden werden können. So sollte er im Bereich der Implantate keine harte Nahrung abbeißen oder kauen, um Überbelastungen zu vermeiden.

Aufgrund unserer bisherigen Erfahrung sehen wir Sofortimplantationen mit gleichzeitiger Augmentation und sofortiger Belastung als äußerst kritisch an. Von initialen definitiven Versorgungen raten wir ebenfalls ab. Die definitive Versorgung sollte nach abgeschlossener Osseointegration des Implantates frühestens nach 2 Monaten im Unterkiefer und nach 4 Monaten im Oberkiefer erfolgen. Nach dieser Zeit ist zudem eine Optimierung der roten und weißen Ästhetik sicher möglich.

Der primär mechanischen Integration des Implantates folgt sekundär die Osseointegration, wobei die prothetische Suprakonstruktion so angefertigt sein muss, dass Makrobewegungen, die über den Werten der maximal effektiven Strains liegen, ausgeschlossen sind. Die anschließende tertiäre Phase ist durch die knöcherne Remodellierung geprägt. Hierbei führen Anpassungsvorgänge im Knochen mit einer verstärkten Mineralisation periimplantär zu einer erhöhten Belastungsfähigkeit.

Falldarstellungen

Fall 1

Eine 52 Jahre alte Patientin stellte sich in der Praxis vor. Der Zahn 12 war nach einem Frontzahntrauma wurzelfrakturiert. Die Nachbarzähne waren suffizient überkront und parodontal gesund (Abb. 1).

Bis zur Implantation wurde der Zahn 12 belassen, um am OP-Tag eine Sofortimplantation nach Entfernung des nicht mehr erhaltungsfähigen Zahnes durchführen zu können. Nach gewebeschonender Extraktion (Abb. 2) erfolgte mit einer Knopfsonde eine sorgfältige Überprüfung der Unversehrtheit. Anschließend wurde unter Kontrolle der vestibulären Knochenlamelle der Implantationspunkt markiert. Die Pilotbohrung sollte im Oberkiefer in der Regel palatinal von der Spitze der natürlichen Zahnwurzel gesetzt werden. Die Erweiterungsbohrungen erfolgten mit palatinalem Anpressdruck, um ein Ausweichen der Spiralfräsen in Richtung der schwächeren vestibulären Wand zu vermeiden. Bei Insertion des Implantates (Ankylos CX, Fa. Dentsply Friadent, Mannheim) mit dem Durchmesser 3,5 mm und der Länge 14 mm in Regio 12 wurde der Eindrehwiderstand messtechnisch erfasst und ausgewertet. Er betrug 35 Ncm, so dass durch diese implantattypspezifische Aufbereitungstechnik eine für die provisorische Sofortversorgung ausreichende Primärstabilität gegeben war (Abb. 3).

Der Einbringpfosten wurde auf dem Implantat entfernt. Sofort danach erfolgte das Einsetzen eines provisorischen konfektionierten Abutments (Abb. 4) für die Aufnahme des Provisoriums. Letzteres wurde mit einer Tiefziehschiene direkt post operationem chairside hergestellt und langzeitprovisorisch mit TempBond (Fa. KerrHawe, Bioggio, Schweiz) auf dem inserierten Implantat fixiert (Abb. 5 und 6). Nach einer Osseointegrationsphase von ca. 4 Monaten konnte dann im Anschluss an die intraorale Abformung die definitive prothetische Versorgung erfolgen (Abb. 7 und 8).

Labortechnisch wurde ein Cercon-Abutment hergestellt (Abb. 9) und direkt auf dem Implantatdrehmoment gesichert verschraubt (Abb. 10 bis 12). Anschließend konnte die definitive Krone (Vollkeramik/Cercon) eingegliedert werden (Abb. 13).

Das Implantat ist nunmehr 13 Monate osseointegriert in situ, und die prothetische Versorgung wird bei stabilem periimplantärem Hart- und Weichgewebe seit 9 Monaten getragen.

Copyright by Quintessence Not for Publication

Abb. 1 Klinische Situation: Zustand nach Frontzahntrauma 12 und Wurzelfraktur 12

Abb. 2 Extraktion des Zahnes 12, Alveole vollständig intakt



Abb. 3 Torque – kontrollierte Insertion – messtechnisch erfasst

Abb. 4 Insertion eines Ankylos-CX-Implantates und Positionierung eines provisorischen Abutments

Abb. 5 Herstellung provisorischer Kronen (chairside) und provisorische Krone eingegliedert

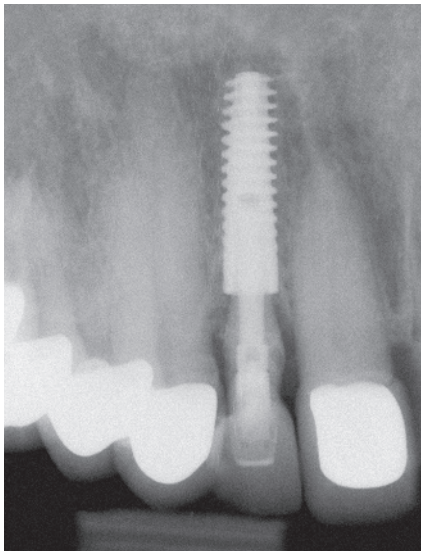

Abb. 6 Postoperative Röntgenaufnahme von Zahn 12: Zustand nach Sofortimplantation mit provisorischer Sofortversorgung

Abb. 7 4 Monate nach Implantation: Das Implantat ist zur Abformung vorbereitet

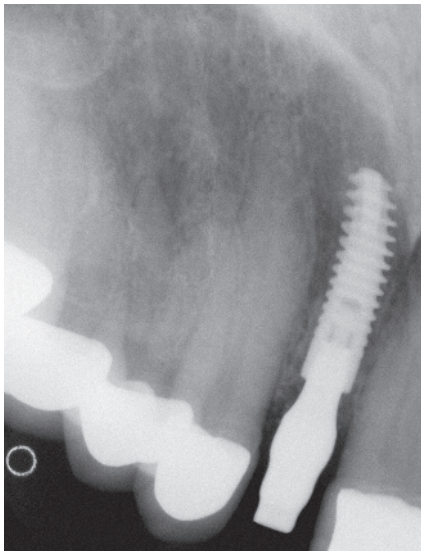

Abb. 8 Röntgenaufnahme von Zahn 12 zur Kontrolle der Position des Abformpfostens

Copyright by Quintessence Not for Publication

Abb. 9 Cercon-Abutment individualisiert und Vollkeramikkrone hergestellt

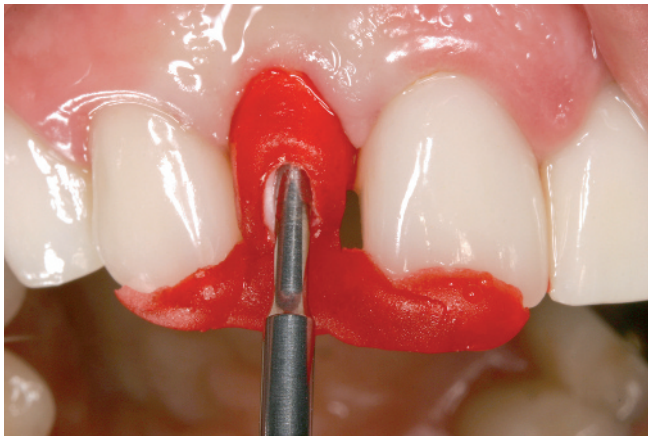

Abb. 10 Vollkeramik-Abutment mit Schlüssel positioniert und mit Drehmoment fixiert

Abb. 11 Cercon-Abutment definitiv eingegliedert

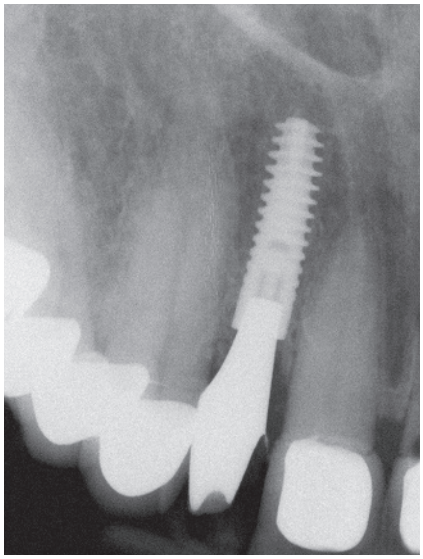

Abb. 12 Kontrollaufnahme nach Eingliederung des Abutments

Abb. 13 Vollkeramikkrone 12 definitiv zementiert

Fall 2

Die allgemeinanamnestisch unauffällige 46 Jahre alte Patientin war nach Extraktionstherapie mit einem Interimszahnersatz versorgt. Im Oberkiefer lag beiderseits jeweils eine Freiendsituation vor; die Restbezahnung in der Front sollte erhalten bleiben (Abb. 14). Ziel der Therapie war nach chirurgischer und parodontaler Vorbehandlung ein festsitzender Zahnersatz im Oberkiefer.

Aufgrund der nur geringen Restknochenhöhe im rechten und linken Oberkiefer wurde eine zweizeitige Vorgehensweise gewählt. Zunächst erfolgte eine subantrale Augmentation (Sinuslift) mit Hydroxylapatit (Frios Algipore, Fa. Dentsply Friadent) und autologen Knochenchips. Das faziale Fenster im Oberkiefer beiderseits wurde mit jeweils einer Frios-BoneShield-Membran verschlossen, für deren Fixierung Frios-Titannägel zum Einsatz kamen (Abb. 15).

6 Monate nach der Augmentation erfolgten unter Lokalanästhesie eine Schnittführung auf dem Kieferkamm parakrestal palatinal mit Entlastung in das anteriore Vestibulum und die Präparation eines Mukoperiostlappens zur Freilegung des Kieferkammes. Anschließend wurde die Implantatposition mit Hilfe einer nach einem diagnostischen Wax-up hergestellten Bohrschablone durch Markierung mit einer Kugelfräse festgelegt. Die Aufbereitung des Implantatlagers erfolgte mit Spiralbohrern in aufsteigenden Durchmessern bis zur geplanten Bohrtiefe. Danach wurden unter messtechnisch erfasster Kontrolle Xive-Plus-

Copyright by Quintessence
Not for Publication

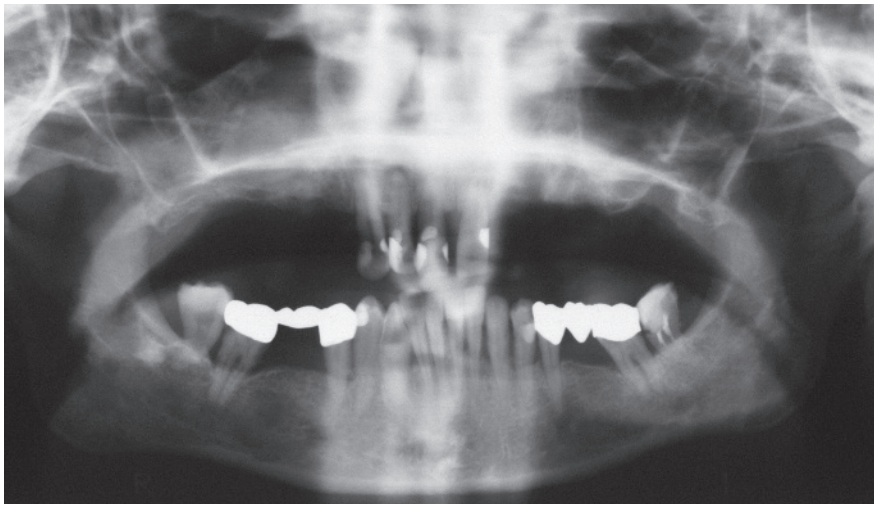

Abb. 14 Orthopantomogramm von der Ausgangssituation im Oberkiefer nach Extraktion beiderseits

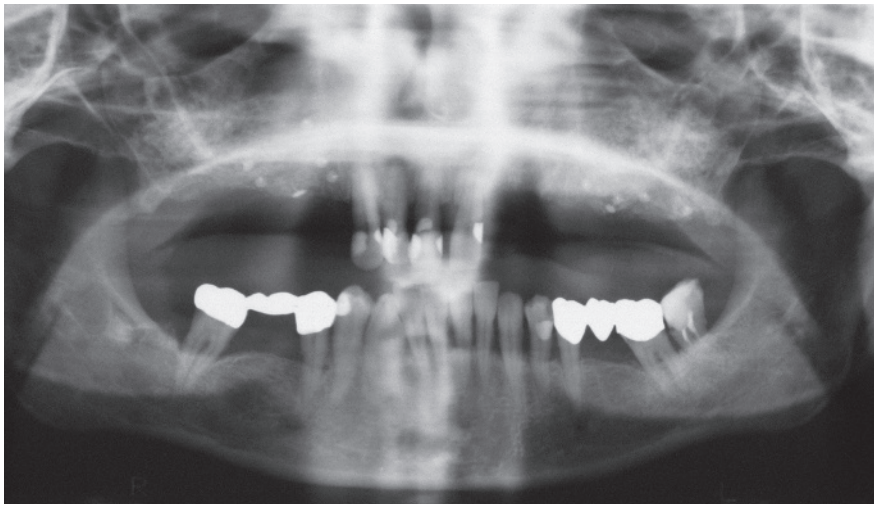

Abb. 15 Röntgenaufnahme nach Sinuslift – Operation im Oberkiefer beiderseits

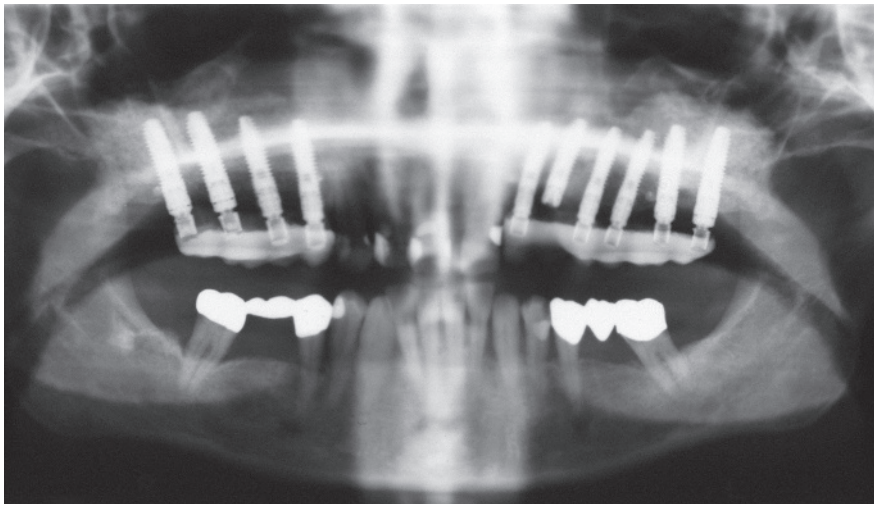

Abb. 16 Kontrollaufnahme nach Implantation und provisorischer Sofortversorgung im Oberkiefer

Copyright by Quintessence Non-Print Publication

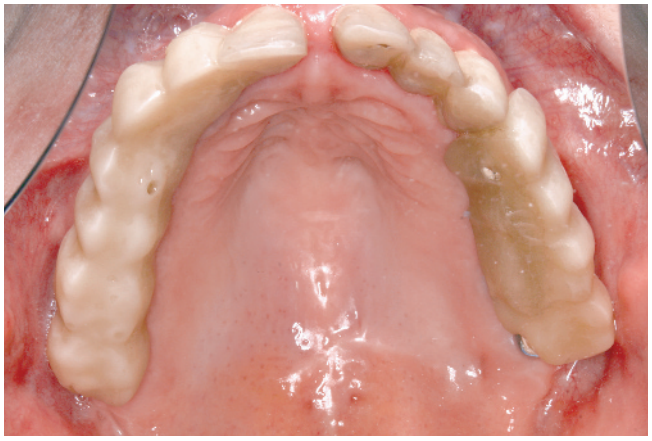

Abb. 17 Der provisorische Zahnersatz wird 4 Monate im Oberkiefer getragen

Abb. 18 Abutments positioniert und mit Halteschraube fixiert

Abb. 19 Zahnersatz (Einzelkronenversorgung) im Oberkiefer definitiv eingegliedert

Abb. 20 Nach Eingliederung formt sich das interimplantäre Weichgewebe

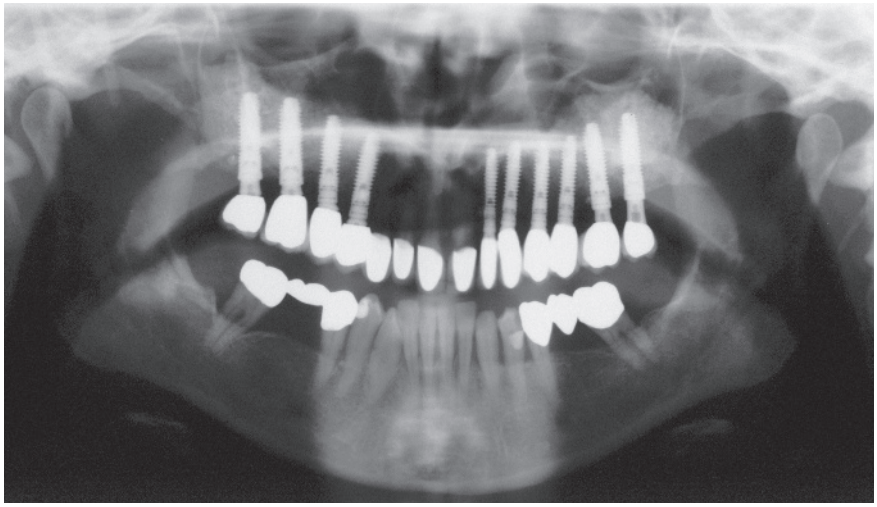

Abb. 21 Röntgenkontrollaufnahme der vollständig osseointegrierten Implantate und der exakt positionierten Abutments nach Einsetzen der Einzelkronen im Oberkiefer

Copyright by Quintessence Not for Publication

Implantate (Fa. Dentsply Friadent) mit den Durchmessern 3,4 , 3,8 und 4,5 mm in den prothetisch exakten Positionen inseriert. Dabei waren die Eindrehmomente bei allen Implantaten größer als 20 Ncm. Die provisorischen Abutments (TempBase, Fa. Dentsply Friadent) wurden auf den Implantaten belassen, und der Mukoperiostlappen wurde für den Wundverschluss mit resorbierbarem Nahtmaterial repositioniert. Im Anschluss erfolgte die Herstellung eines chairside gefertigten Langzeitprovisoriums (Abb. 16).

Die definitive Versorgung mit Einzelkronen im Oberkiefer wurde nach 4 Monaten provisorischer Belastung (Abb. 17) durchgeführt. Nach Abformung mit einem individuellen Löffel im Oberkiefer erfolgte die Herstellung von individualisierten Abutments und von Einzelkronen. Die Abutments wurden intraoral auf den vollständig osseointegrierten Implantaten positioniert (Abb. 18) und mit dem Drehmomentschlüssel nach Herstellerangaben angezogen. Die metallkeramischen Kronen konnten anschließend definitiv zementiert werden (Abb. 19 bis 21).

Seit der Implantatinsertion mit provisorischer Sofortversorgung vor exakt 5 Jahren wurden im Hinblick auf die prothetische Versorgung keine Komplikationen festgestellt.

Diskussion

Eine ausreichende, exakt messbare Primärstabilität stellt die Grundvoraussetzung für eine komplikationsfreie Osseointegration unter Belastung dar[2,3,11,18,19,26]. Die Sofort- und/oder Spätimplantation mit sofortiger provisorischer Versorgung ist eine hervorragende Möglichkeit, die ursprünglichen Strukturen des Hart- und Weichgewebes zu erhalten. Neben diesem Strukturerhalt hat eine unter den beschriebenen Kriterien durchgeführte Sofortimplantation mit provisorischer Sofortversorgung eine deutliche Reduktion der Patientenmorbidität sowie der Behandlungszeit und der Kosten zur Folge. Die bisherige Erfolgsrate ist mit der beim konventionellen Einheilmodus vergleichbar.

Wie zahlreiche aktuelle Studien gezeigt haben, kann die Sofort- und/oder Spätimplantation mit provisorischer Sofortversorgung unter geeigneten Bedingungen als Therapiekonzept in die Implantatversorgung integriert werden[17,22,24]. Eine sofortige definitive prothetische Versorgung, die unter Umständen Belastungsspitzen mit sich bringt, halten wir bei der Sofortimplantation für risikobehaftet, da nicht zuletzt ein unwägbares Fehlverhalten des Patienten zu Makrobewegungen des Implantates und damit zum Misserfolg führen kann. Es muss besonders berücksichtigt werden, dass das Implantat in der Osseointegrationsphase extrem sensibel für Drehmomentbelastungen ist. Durch knochenphysiologische Umbauprozesse am Interface wird die primäre Stabilität zunächst vorübergehend geschwächt und anschließend durch die fortschreitende Osseointegration gefördert[20]. Notwendige Aufbauverschraubungen und -fixierungen mit Drehmomentschlüsseln zu einem früheren Zeitpunkt als zu der im Standardeinheilverfahren festgehaltenen Einheilzeit können zu einer Zerstörung der sich bildenden Knochenbrücken an der Implantatoberfläche führen[8,9,24].

Unter Berücksichtigung eines adäquaten Okklusions- und Artikulationskonzeptes kann durch eine belastungsreduzierende provisorische Versorgung ggf. mit progressivem Belastungsmodus dem Knochen eine Chance zur Belastungsadaption durch Remodellierung gegeben werden. Deshalb sollte das Protokoll je nach Qualität des Lagergewebes ein Knochentraining vorsehen. Es empfiehlt sich, diese Möglichkeit insbesondere bei reduzierter Implantatzahl, geringer Knochendichte und im Zusammenhang mit oder nach augmentativen Verfahren zu nutzen.

Anderseits kann es z. B. bei der Spätimplantation während des Eindrehens des Implantates zu einer Kompressionsverschraubung mit einer maximal möglichen Primärstabilität kommen. Im kortikalen Bereich kann das im Vergleich zur unterdimensionierten Implantatbettaufbereitung überdimensionierte Implantat zu einer Überkompression führen, weshalb der Durchmesser der kortikalen Bohrung mit einem speziellen Krestalbohrer und anschließendem Gewindeschnitt vorbereitet werden muss. Die Eindrehkraft beim Setzen des Implantates sollte 50 Ncm nicht überschreiten. Wir orientieren uns bei der Sofortversorgung für Einzelzahnimplantate an einem Eindrehmoment von im Minimum 25 Ncm. Unterhalb dieses Grenzwertes führt eine Sofortversorgung lediglich bei polygonaler Abstützung, z. B. bei mehrgliedrigen Brücken in Verbindung mit Pfeilern, die höhere Werte aufweisen, zu einem sicher erfolgreichen Behandlungsergebnis.

Da die oberhalb der Implantatschulter gelegene Weichteilmanschette nicht durch das Implantat gestützt wird und das Durchtrittsprofil des zu entfernenden Zahnes in der Regel von triangulär bis längsoval variiert, sollte zum Erhalt der Weichgewebemorphologie eine individuelle anatomische Stützung des Weichgewebes erfolgen. Bei

Copyright by Quintessence Not for Publication

Einzelzähnen ist eine statische und dynamische Nonokklusion der Provisorien notwendig, um Belastungsspitzen während der Osseointegration auszuschließen. Bei polygonaler Abstützung von mehrgliedrigen Brücken können ebenso wie bei der Sofortversorgung in der interforaminalen Region nach Spätimplantationen Makrobewegungen der Implantate weitgehend durch Schubverteilung aufgefangen und über die einzelnen Pfosten verteilt werden, so dass hier statische Okklusionskontakte unschädlich sind. Der Patient muss allerdings über die erheblich verminderte Belastungsfähigkeit des Implantates bzw. der Implantate in der Osseointegrationsphase aufgeklärt werden.

Literatur

1. Barone A, Rispoli L, Vozza I, Quaranta A, Covani U. Immediate restoration of single implants placed immediately after tooth extraction. J Periodontol 2006;77: 1914-1920.
2. Brunski JB. The influence of biomechanical factors at the bone-biomaterial interface. In: Davies JE (ed). The bone-biomaterial interface. Toronto: University of Toronto Press, 1991:391-405.
3. Brunski JB. Avoid pitfalls of overloading and micromotion of intraosseous implants. Dent Implantol Update 1993;4:77-81.
4. Chiapasco M, Gatti C, Rossi E, Haefliger W, Markwalder TH. Implant-retained mandibular overdentures with immediate loading. A retrospective multicenter study on 226 consecutive cases. Clin Oral Implants Res 1997;8:48-57.
5. De Rouck T, Collys K, Cosyn J. Immediate single-tooth implants in the anterior maxilla: a 1-year case cohort study on hard and soft tissue response. J Clin Periodontol 2008; 35:649-657.
6. Frost HM. Bone „mass" and the „mechanostat": a proposal. Anat Rec 1987; 219:1-9.
7. Frost HM. Skeletal structural adaptions to mechanical usage (SATMU): 1. Redefining Wolff's law: the bone remodeling problem. Anat Rec 1990;226:403-413.
8. Hess P, Thiele PP, Nentwig GH. Early loading and bone training of implants inserted by postdocs. Clin Oral Implants Res 2007;18:cxiv (Abstr 271).
9. Hess P, Trimpou G, Nentwig GH. Early loading and bone training of Ankylos implants: first results. Clin Oral Implants Res 2006;17:lvii (Abstr 108).
10. Joos U, Piffko J, Meyer U. Neue Aspekte in der Versorgung von Unterkieferfrakturen. Mund Kiefer Gesichtschir 2001;5:2-16.
11. Kawahara H, Kawahara D, Hayakawa M, Tamai Y, Kuremoto T, Matsuda S. Osseointegration under immediate loading: biomechanical stress-strain and bone formation –resorption. Implant Dent 2003; 12:61-68.
12. Lazarra RJ. Immediate implant placement into extraction sites: surgical and restorative advantages. Int J Periodontics Restorative Dent 1989;9:332-343.
13. Lazarra RJ. Effect of implant position on implant restoration design. J Esthet Dent 1993;5:265-269.
14. Lindeboom JA, Frenken JW, Dubois L, Frank M, Abbink I, Kroon FH. Immediate loading versus immediate provisionalization of maxillary single-tooth replacements: a prospective randomized study with BioComp implants. J Oral Maxillofac Surg 2006;64:936-942.
15. Mesa F, Muñoz R, Noguerol B, de Dios Luna J, Galindo P, O'Valle F. Multivariate study of factors influencing primary dental implant stability. Clin Oral Implants Res 2008;19:196-200.
16. Misch CE. Density of bone: effect on treatment plans, surgical approach, healing and progressive bone loading. Int J Oral Implantol 1990;6:23-31.
17. Neugebauer J. Hervorragende Primärstabilität – Voraussetzung für Sofortbelastung. Dent Implantol 2009;13: 292-293.
18. Nkenke E, Lehner B, Weinzierl K et al. Bone contact, growth, and density around immediately loaded implants in the mandible of mini pigs. Clin Oral Implants Res 2003;14:312-321.
19. Pilliar RM, Lee JM, Maniatopoulos C. Observations on the effect of movement on bone ingrowth into porous-surfaced implants. Clin Orthop Relat Res 1986; 208:108-113.
20. Raghavendra S, Wood MC, Taylor TD. Early wound healing around endosseous implants: a review of the literature. Int J Oral Maxillofac Implants 2005;20: 425-431.
21. Rasmusson L, Kahnberg KE, Tan A. Effects of implant design and surface on bone regeneration and implant stability: an experimental study in the dog mandible. Clin Implant Dent Relat Res 2001;3:2-8.
22. Romanos GE, Testori T, Degidi M, Piattelli A. Histologic and histomorphometric findings from retrieved, immediately occlusally loaded implants in humans. J Periodontol 2005;76:1823-1832.
23. Schmid MR, Schiel HJ, Lambrecht JT. Untersuchungen über Drehmomente enossaler oraler Schraubenimplantate. Schweiz Monatsschr Zahnmed 2002; 112:804-813.
24. Schmitt C, Neugebauer J, Kornmann F, Zöller JE. Success criteria for immediate restored implants in the posterior region. Clin Oral Implants Res 2007;18:cxvii-cxvii (Abstr 280).
25. Testori T, Szmukler-Moncler S, Francetti L et al. Immediate loading of Osseotite implants: a case report and histologic analysis after 4 months of occlusal loading. Int J Periodontics Restorative Dent 2001;21:451-459.
26. Zipprich H, Weigl P, Lange B, Lauer H-C. Erfassung, Ursachen und Folgen von Mikrobewegungen am Implantat-Abutment-Interface. Implantologie 2007;15:31-46.